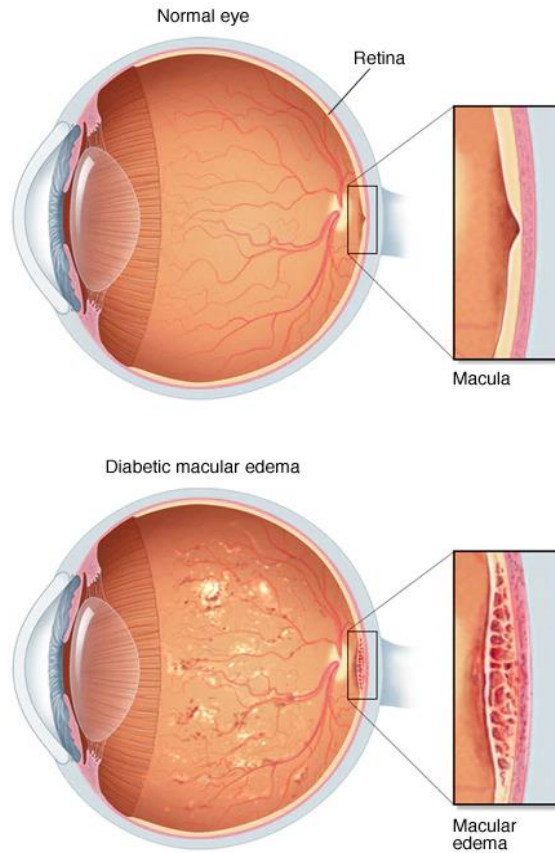


당뇨병성 황반부종

당뇨병성 황반부종은 당뇨병의 또 다른 합병증인 당뇨병성 망막증의 결과입니다. 당뇨로 인해 높은 혈당과 압력이 눈에 있는 혈관에 손상을 일으켜 혈액이나 체액이 혈관 밖으로 새어나와 망막의 중심인 황반이 붓는 질환입니다. 황반은 빛을 감지하는 신경 세포로 채워져 있어 체액으로 가득 차 있을 때, 빛을 감지하는 그 세포들의 능력이 손상될 수 있습니다.



증상

1. 물체가 휘어 보임
2. 글자나 색이 흐릿해 보임